

RÉVÉLATION AIGÛE PRÉCOCE EN PÉRIODE NÉONATALE OU CHEZ LE NOURRISSON (AVANT ACQUISITION DU LANGAGE)

Après photothérapie pour un ictère néonatal :

Érythème généralisé
Œdèmes

Après exposition solaire :
Sur la peau exposée au soleil

Érythème
Œdèmes mains et face
Pleurs
Se frotte les mains

RÉVÉLATION AIGÛE APRÈS L'ACQUISITION DE LA PAROLE

Après exposition solaire : de quelques minutes à dizaines de minutes

Signes d'alerte prodromiques sur la peau exposée au soleil = réversibles

Picotement
Démangeaison
Sensation de piquûre, chaleur/brûlure

Si persistance de l'exposition solaire :
crise phototoxique (dure 2 à 7 jours)

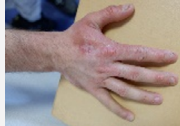Douleurs insoutenables de brûlure
mains, nez, bouche, oreilles, pieds

Lésions objectives inconstantes :

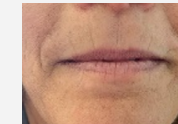
- Érythème
- Œdème
- Lésions ulcérées et croûteuses mains, oreilles, nez

SYMPTÔMES CHRONIQUES

Épaississement cutané lichéniforme
au dos des articulations interphalangiennes
et métacarpophalangiennes



Ragrades péribuccales



Retentissement psychologique majeur
Signes de carence en vitamine D

Examens complémentaires

Bilan sanguin standard

Bilan standard pouvant être normal, ou :

- ASAT/ALAT modérées
- Rares cas d'hépatites cholestatiques évoluant vers l'insuffisance hépatocellulaire
- Carence martiale
- Anémie microcytaire
- Carence en vitamine D

Protoporphyrine érythrocytaire ?

Bilan spécialisé en lien avec Centre expert

Dosage de la Protoporphyrine IX érythrocytaire et plasmatique
(anormal même hors épisode aigu)

Bilan spécialisé de confirmation (typage porphyrie biochimique, enzymatique et moléculaire) et suivi en lien avec Centre expert :
Centre de Référence Maladies Rares :
<https://www.porphyrine.net/>

Traitement spécifique de la crise phototoxique :

- Corticothérapie courte si œdèmes
- Antalgiques même de palier 3 ne soulagent pas
- Patient dans le noir
- Ventilation douce d'air à température ambiante
- brumisateur
- Allodynie : ne pas toucher le patient

Traitement Préventif :

- UVB thérapie, crèmes cutanées opaques
- crème anti UV sans effet

Conseil génétique, enquête familiale dans un centre spécialisé